# Praktická výučba nukleárnej medicíny

Modul 1, časť 4a

Diagnostické metódy nukleárnej medicíny v pneumológii

# Vyšetrovacie metódy nukleárnej medicíny v pneumológii

- Konvenčná scintigrafia

  - ventilačná / perfúzna scintigrafia pľúc

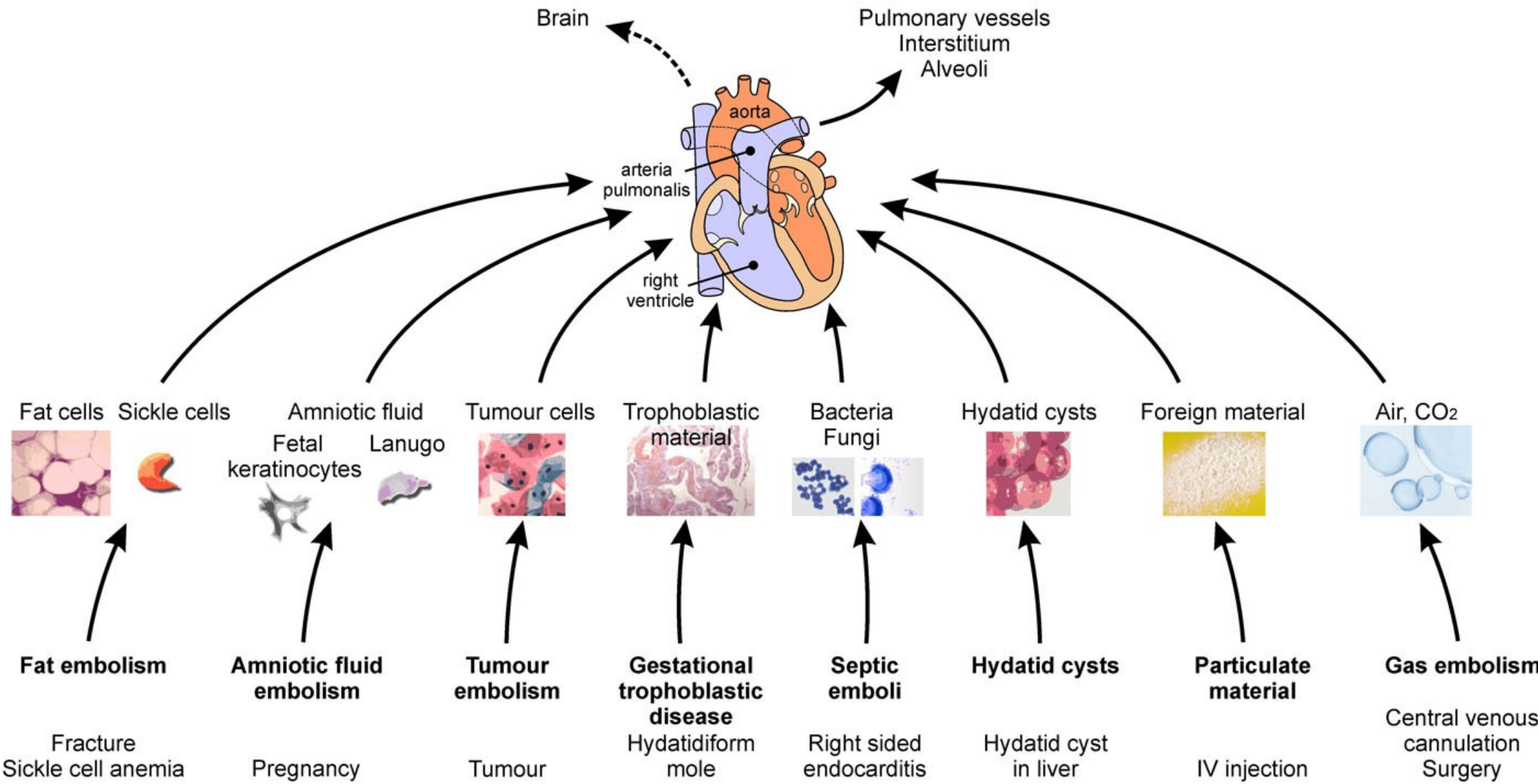
Brain
Pulmonary vessels
Interstitium
Alveoli
aorta
arteria pulmonalis
right ventricle
Fat cells
Sickle cells
Amniotic fluid
Fetal keratinocytes
Lanugo
Tumour cells
Trophoblastic material
Bacteria
Fungi
Hydatid cysts
Foreign material
Air, $CO_2$
Fat embolism
Fracture
Sickle cell anemia
Amniotic fluid embolism
Pregnancy
Tumour embolism
Tumour
Gestational trophoblastic disease
Hydatidiform mole
Septic emboli
Right sided endocarditis
Hydatid cysts
Hydatid cyst in liver
Particulate material
IV injection
Gas embolism
Central venous cannulation
Surgery

# Pľúcna embólia a paradoxná (trombo)embólia

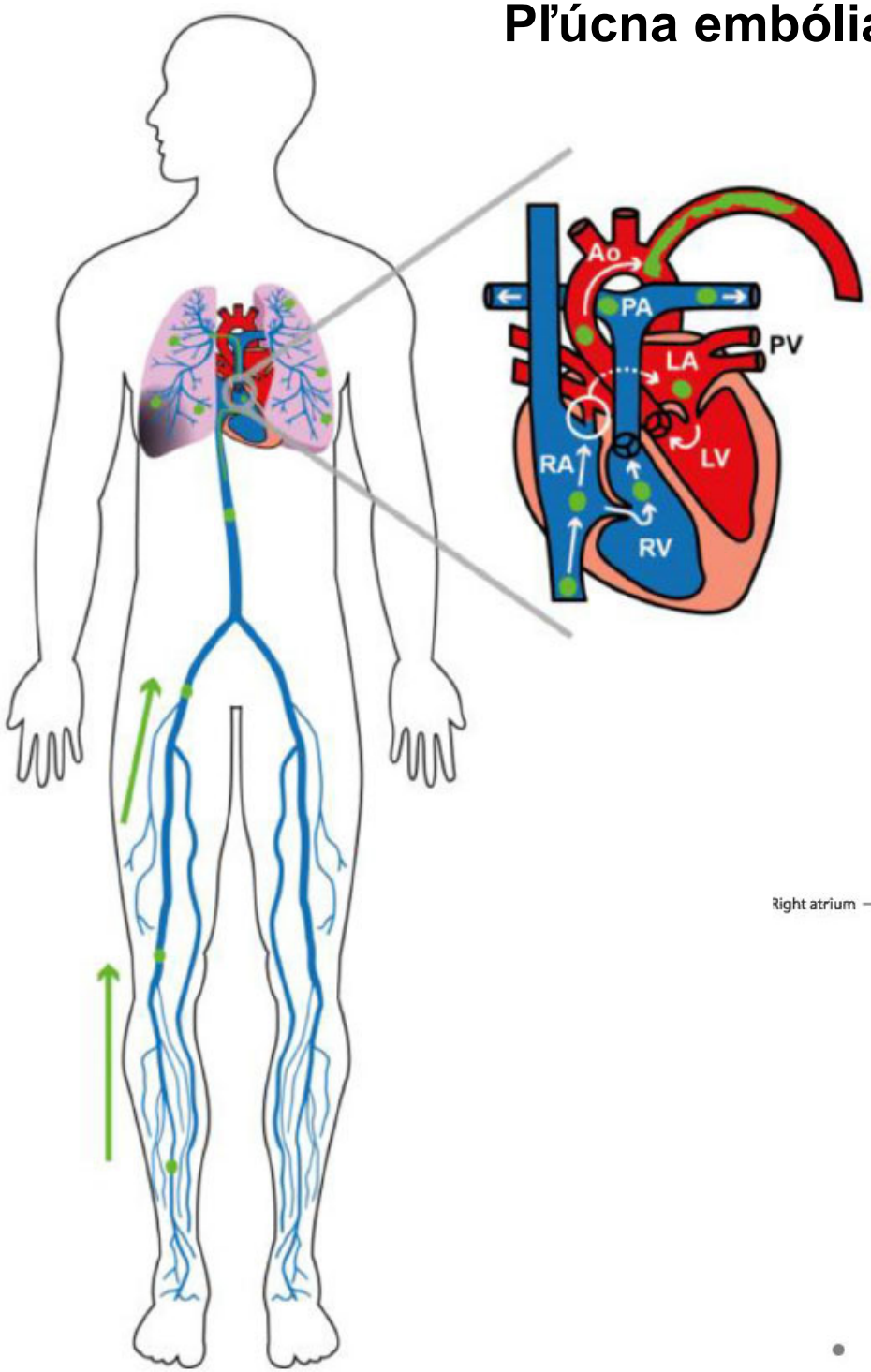


## Paradoxná (trombo)embólia

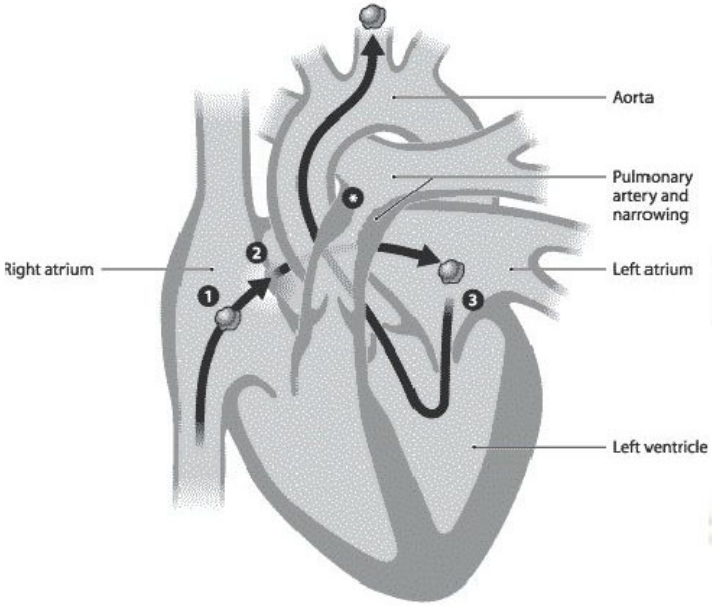


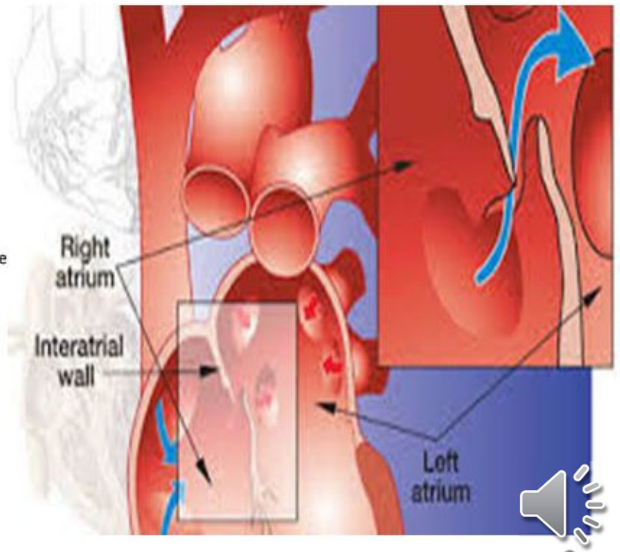

# Perfúzna scintigrafia pľúc: princíp vyšetrenia

- Funkčné zobrazenie pľúcnej perfúzie je realizované pomocou mikročastíc makroagregátu ľudského albumínu (MAA) značeného technéciom-99m (energia $\gamma$ = 140 keV, T1/2 = 6h)
- Veľkosť častíc $^{99m}$Tc-MAA je 20-90 µm a sú biodegradovateľné
- Po intravenóznej aplikácii sú častice $^{99m}$Tc-MAA unášané krvným prúdom do pravých srdcových oddielov a odtiaľ do prvého kapilárneho sita = za normálnych okolností do kapilár pľúcneho tepnového riečiska

# Perfúzna scintigrafia pľúc: princíp vyšetrenia

- Zaklinené mikročastice $^{99m}$Tc-MAA navodia prechodnú mikroembóliu kapilár pľúcneho riečiska
- Pri jednom vyšetrení je i.v. aplikovaných 60 000-70 000 častíc $^{99m}$Tc-MAA v 1-2ml číreho bezfarebného injekčného roztoku
- Pri perfúznej scintigrafii pľúc je prechodne obturovaná približne 1/10 000 kapilár, čo stačí na zobrazenie, ale nenavodí významnú zmenu hemodynamických parametrov

# Perfúzna scintigrafia pľúc: negatívne zobrazenie
## Pozitívny nález = preriedenie akumulácie rádiofarmaka

• Oblasti pľúc s redukovanou/chýbajúcou perfúziou sa v závislosti od jej závažnosti zobrazia ako preriedenie až výpad akumulácie rádiofarmaka => negatívne zobrazenie

Eliminácia $^{99m}$Tc-MAA :

• Do niekoľkých hodín po podaní sa častice $^{99m}$Tc-MAA rozpadajú, uvoľňujú do systémového obehu a následne sú likvidované v retikuloendoteliálnom systéme pečene a sleziny

• Voľné $^{99m}$Tc je eliminované obličkami.

• Biologický polčas $^{99m}$Tc-MAA 2-8 hodín v závislosti od veľkosti častíc

# Perfúzna scintigrafia pľúc: dozimetria

- Odporúčaná aplikovaná aktivita $^{99m}$Tc-MAA: 2 MBq/kg telesnej hmotnosti (37-185MBq), zvyčajne aplikovaná aktivita: 100MBq MAA-$^{99m}$Tc
- Snímanie realizované bezprostredne po podaní rádiofarmaka

Dozimetria:

- Celotelová efektívna dávka: 0,011mSv/MBq
- Dávka absorbovaná vybranými orgánmi:
  - Pľúca 0,066 mGy/MBq
  - Uterus 0,0022 mGy/MBq (viď scintigrafia pľúc v gravidite)
  - Pri aplikácii 100MBq $^{99m}$Tc-MAA: efektívna dávka 1,1 mSv, absorbovaná dávka: pľúca 6,6 mGy, uterus 0,22 mGy

# Ventilačná scintigrafia pľúc: princíp vyšetrenia

- Funkčný obraz pľúcnej ventilácie sa získava inhaláciou zmesi inertného rádioaktívneho plynu a kyslíka
- V súčasnosti je používaný kryptón-81m (energia $\gamma$ = 190 keV, T1/2 = 13 s)
- $^{81m}$Kr je kontinuálne produkovaný $^{81}$Rb (T/2 = 4,6 h) generátorom.
- Rádioaktívny plyn umožní zobrazenie priechodných dýchacích ciest a ventilované pľúcne alveoly

Dozimetria:

- Inhalovaná aktivita : cca 20 MBq/kg telesnej hmotnosti
- Celotelová efektívna dávka 0,1 mSv

dávka absorbovaná orgánmi:

- pľúca 2 mGy
- uterus 1 µGy.

# Ventilačná scintigrafia pľúc: princíp vyšetrenia

- Na funkčné zobrazenie pľúcnej ventilácie je možné použiť aj aerosóly pevnej a kvapalnej fázy značené 99mTc
  - Aerosoly kvapalnej fázy: $^{99m}$Tc-DTPA (0,7-1$\mu$m), tryskové systémy umožňujú produkovať aerosól s priemerom častíc 0,3-0,4$\mu$m
  - Aerosoly pevnej fázy: $^{99m}$Tc-častice uhlíka (0,07-0,1$\mu$m)
- Nevýhodou funkčného zobrazenia pľúcnej ventilácie pomocou aerosólov je obmedzená biologická dostupnosť liekovej formy (len asi 1-2% inhalovaného rádiofarmaka sa dostane až do pľúcnych alveolov), centrálna depozícia aerosólov a potreba dobrej spolupráce pacienta pri inhalácii

# Ventilačná scintigrafia pľúc: princíp vyšetrenia

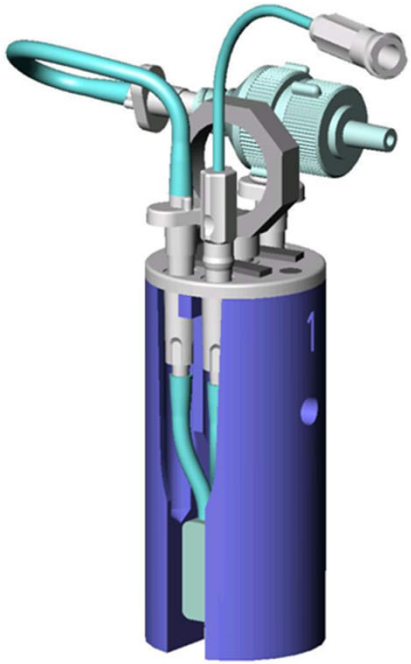

$^{81}$Rb/$^{81m}$Kr generátor

Aplikačná jednotka s $^{81}$Rb/$^{81m}$Kr generátorom

# Ventilačno-perfúzna scintigrafia pľúc: realizácia vyšetrenia

- Bez prípravy, nie je potrebné, aby bol pacient nalačno

- 6 statických projekcií :
  - predná & zadná (anterior, posterior)
  - pravá & ľavá predná šikmá (RAO, LAO)
  - pravá & ľavá zadná šikmá (RPO, LPO)
  - bočné projekcie nie sú nevyhnutné (RLat, LLat)

- Snímanie: viaceré možnosti, najvýhodnejšie v dvoch energetických oknách : 140 keV ($^{99m}$Tc) a 190 keV ($^{81m}$Kr) = obraz pľúcnej perfúzie aj ventilácie je získaný v rámci jedného snímania

- Celkové trvanie vyšetrenia: cca 10 minút

# Ventilačno-perfúzna scintigrafia pľúc & gravidita

- Gravidita nie je kontraindikácia na ventilačno-perfúznu scintigrafiu pľúc:

  - Ožiarenie plodu je minimálne (absorbovaná dávka pre plod približne 100 μGy pri perfúznej scintigrafii pľúc, ventilačná scintigrafia neprináša signifikantné navýšenie radiačnej záťaže plodu)

- CT angiografia pľúc je v gravidite možná tiež :

  - Dozimetria je pre plod prijateľná, ale variabilná v závislosti od štádia gravidity (10 μGy v prvom trimestri, 300 μGy v poslednom trimestri)

  - Problém predstavuje vysoký obsah jódu v kontrastnej látke (riziko tyroidálnych komplikácií u novorodenca, ak bolo vyšetrenie realizované po 20. týždni gravidity, kedy štítna žľaza plodu začína byť funkčná)

# Indikácie ventilačno-perfúznej scintigrafie pľúc

1. Podozrenie na embóliu do arteria pulmonalis (EAP), hodnotenie efektu liečby EAP
2. Hodnotenie relatívnej stranovej perfúzie/ventilácie u pacientov pred plánovaným resekčným výkonom na pľúcach s predoperačne limitovanou respiračnou kapacitou
3. Hodnotenie pravo-ľavého (funkčného, anatomického) skratu

# Indikácie ventilačno-perfúznej scintigrafie pľúc

## 1. Podozrenie na embóliu do arteria pulmonalis (EAP) + hodnotenie efektu liečby

- Najčastejšia indikácia ventilačno-perfúznej scintigrafie pľúc
- Vyšetrenie umožní identifikovať nedostatočne prekrvené oblasti pľúc
- Chýbanie perfúzie sa zobrazí ako preriedenie až výpad akumulácie rádiofarmaka
- Senzitívnosť je na segmentálnej aj subsegmenálnej úrovni veľmi dobrá
- Negatívna prediktívna hodnota vyšetrenia je vysoká = normálny nález umožňuje takmer s určitosťou vylúčiť embolizáciu do a.pulmonalis

# Normálny obraz pľúcnej ventilácie a perfúzie

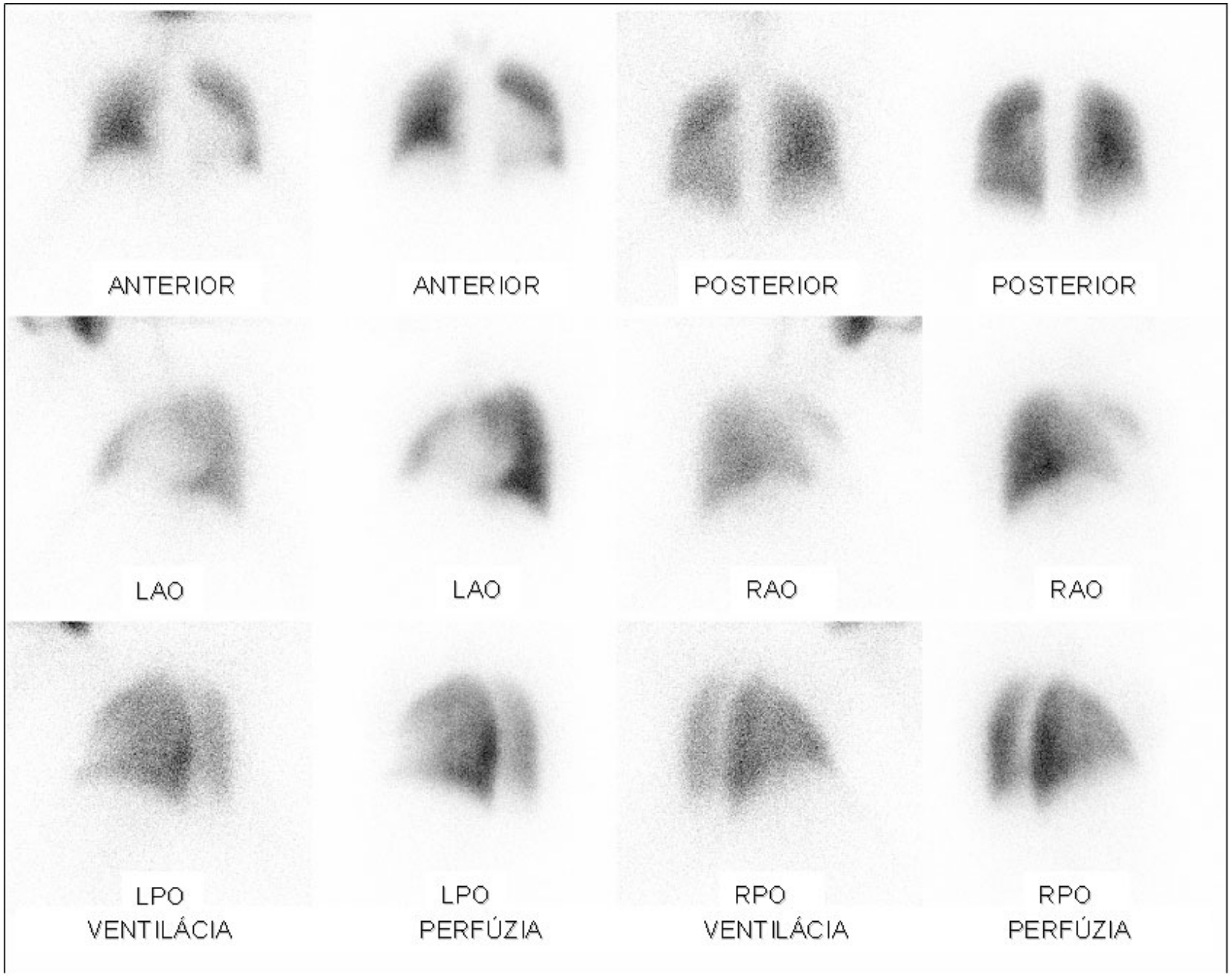

# Indikácie ventilačno-perfúznej scintigrafie pľúc

## 1. Podozrenie na embóliu do arteria pulmonalis (EAP) + hodnotenie efektu liečby

- Špecifickosť perfúznej scintigrafie je dostatočná u pacientov bez pľúcnych ochorení, s normálnou ventiláciou oboch pľúcnych krídel
- Pretrvávajúce ventilačné poruchy (napr. pri chronickej obštrukčnej chorobe pľúc - CHOCHP) majú za následok vznik perfúznych abnormalít, ktoré môžu byť pri samotnej perfúznej scintigrafii pľúc zdrojom nesprávnych nálezov
- U pacientov s pľúcnymi ochoreniami sa preto za účelom zvýšenia špecifickosti perfúznej scintigrafie pľúc realizuje zároveň ventilačná scintigrafia pľúc
- Akútna EAP sa v scintigrafickom náleze prejaví ako porucha perfúzie so zachovanou ventiláciou (ventilačno perfúzny mismatch)

# Obraz embolizácie do a.pulmonalis - ventilačno perfúzny mismatch



ANTERIOR ANTERIOR POSTERIOR POSTERIOR

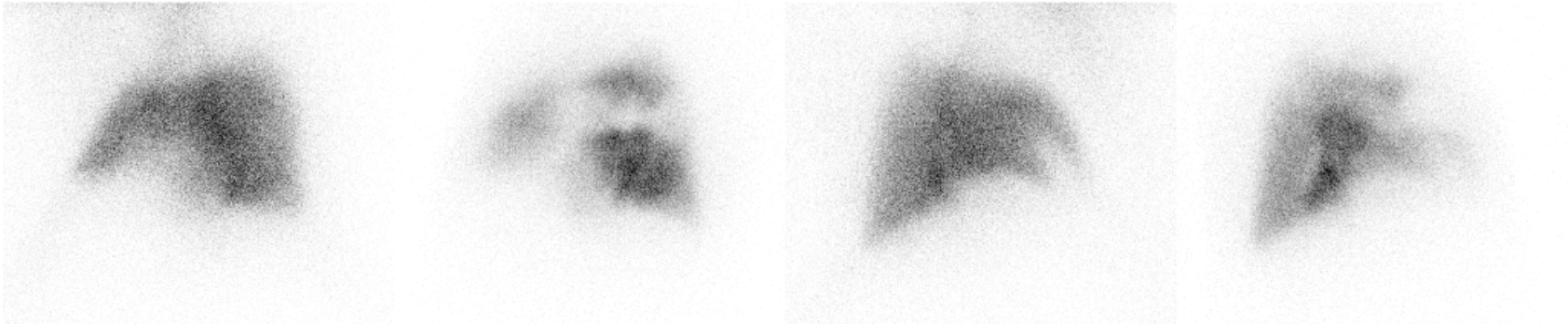

LAO LAO RAO RAO

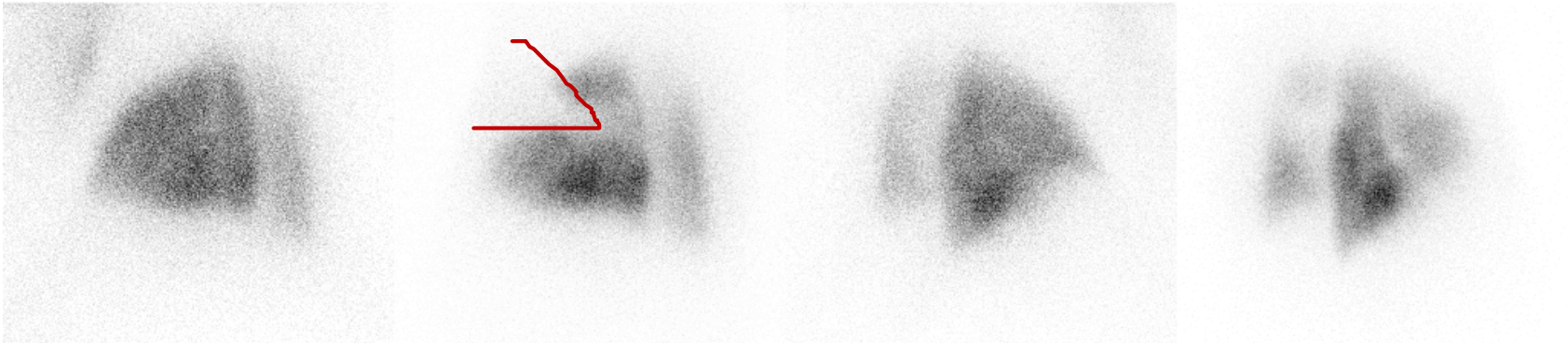

LPO VENTILÁCIA LPO PERFÚZIA RPO VENTILÁCIA RPO PERFÚZIA

# Podozrenie na embóliu do arteria pulmonalis
## Voľba zobrazovacej metódy ?

V závislosti od klinického stavu pacienta:

- závažný/kritický klinický stav, pacient neschopný transportu
  ⇨ echokardiogarfia (pri lôžku)

- menej závažný klinický stav, pacient schopný transportu
  ⇨ CT angiografia alebo ventilačno-perfúzna scintigrafia

- dobrý klinický stav, najmä ak ide o dif.dg. vylúčenie EAP
  ⇨ ventilačno-perfúzna scintigrafia pľúc

# Indikácie ventilačno-perfúznej scintigrafie pľúc

## 2. Hodnotenie relatívnej stranovej perfúzie/ventilácie u pacientov pred plánovaným resekčným výkonom na pľúcach

- Pri známych spirometrických parametroch + na základe zhodnotenia relatívnej stranovej distribúcie perfúzie/ventilácie je možné stanoviť funkčnú kapacitu reziduálneho pľúcneho parenchýmu po resekčnom výkone
- informáciu nemožno získať inak, ako scintigrafickým vyšetrením

# Bronchogénny karcinóm vľavo bazálne. Chronická respiračná insuficiencia. Predoperačné vyšetrenie.

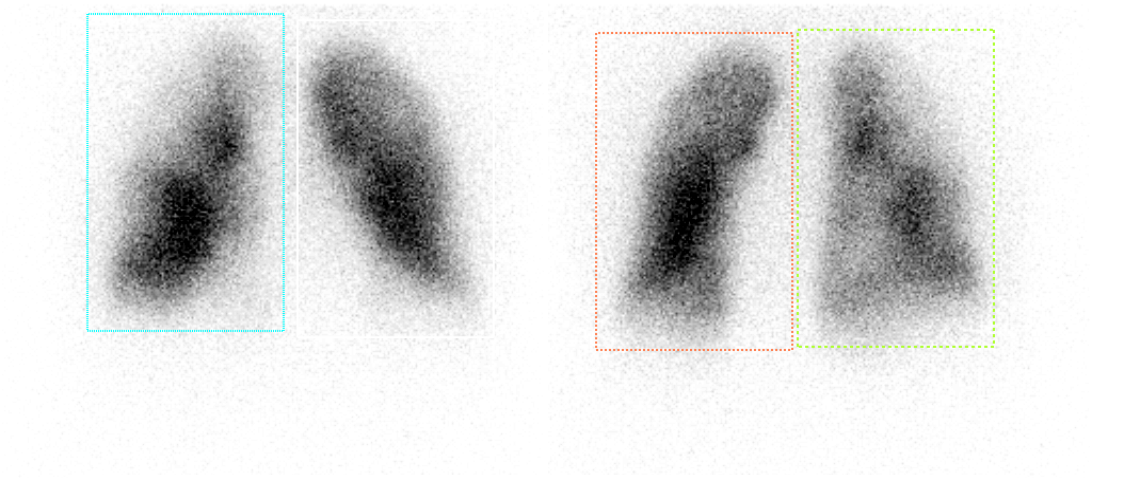

ANTERIOR POSTERIOR

geometrický priemer - perfúzia

Pravé pľúcne krídlo=50,2% Ľavé pľúcne krídlo=49,8%

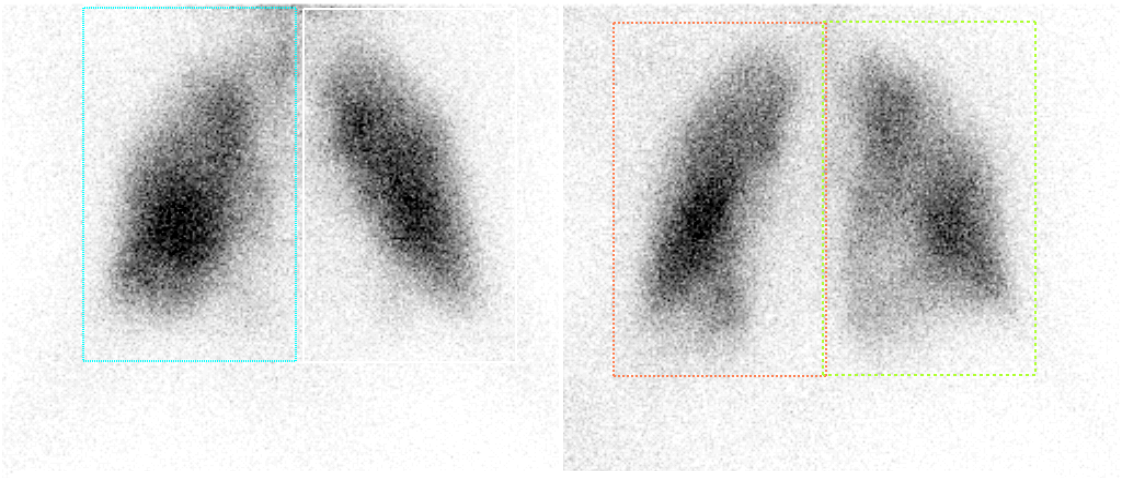

ANTERIOR POSTERIOR

geometrický priemer – ventilácia

Pravé pľúcne krídlo=48,6% Ľavé pľúcne krídlo=51,4%

Normálna relatívna stranová perfúzia & ventilácia:
45% ľavé pľúcne krídlo (srdce) - 55% pravé pľúcne krídlo

# Indikácie ventilačno-perfúznej scintigrafie pľúc

## 3. Hodnotenie pravo-ľavého (funkčného, anatomického) skratu

Za normálnych okolností je >95% $^{99m}$Tc-MAA zachytených pľúcnom riečisku pri prvej pasáži

Ak je prítomný pravo-ľavý (funkčný, anatomický) skrat, mikročastice $^{99m}$Tc-MAA unikajú do systémového obehu a sú zachytené v dobre prekrvených orgánoch s bohatým kapilárnym riečiskom – mozog, obličky...

Pri známej aplikovanej aktivite rádiofarmaka možno zmeraním aktivity v oblasti pľúc a mozgu zhodnotiť percentuálny objem skratovanej krvi

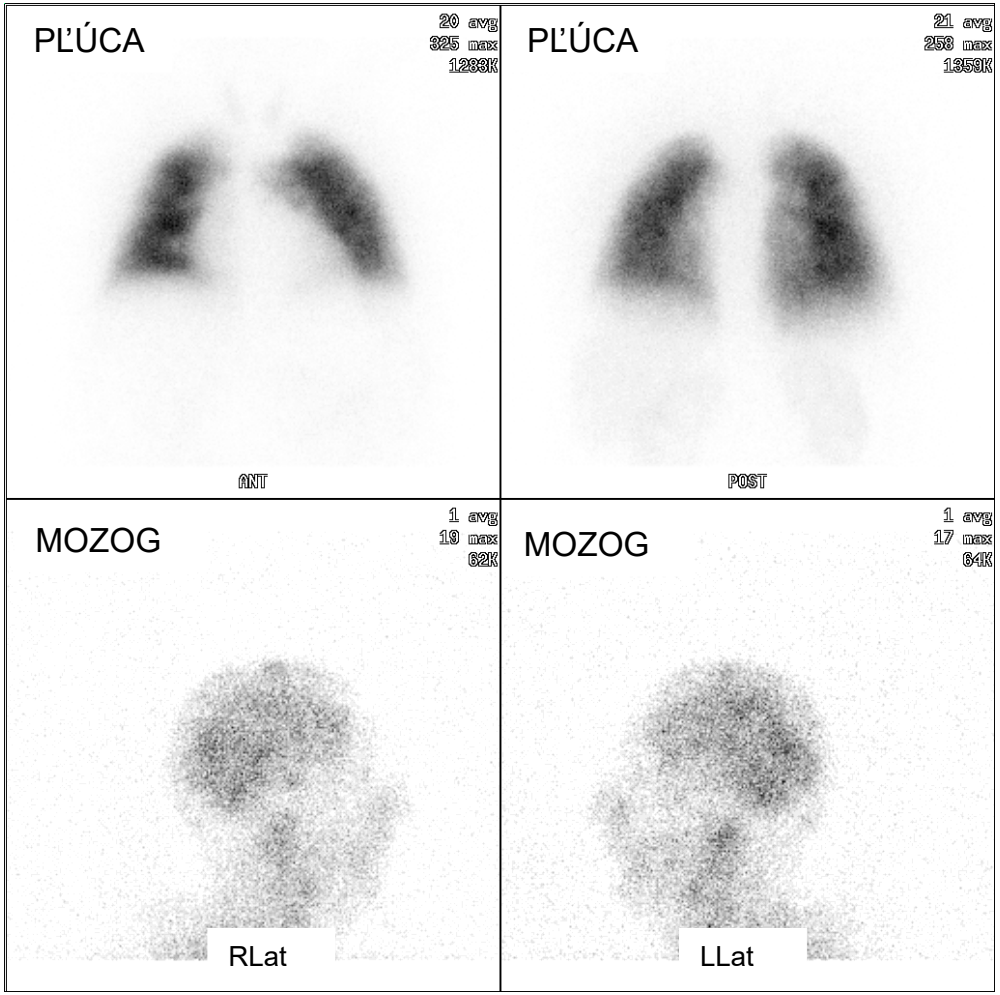


Skratovaný objem krvi (výpočtom): 16% (norma do 5%)

**Vaše prípadné otázky budú zodpovedané v diskusii**